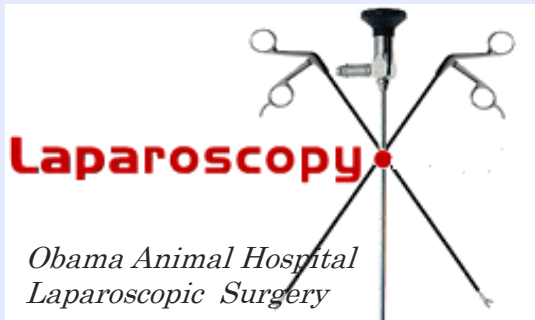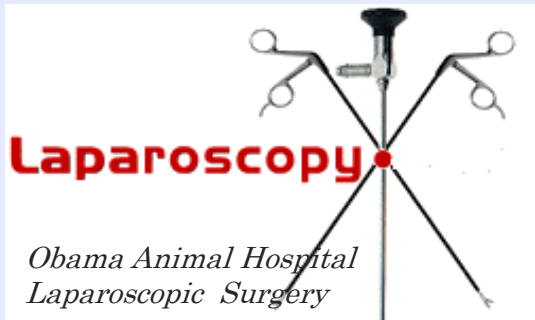

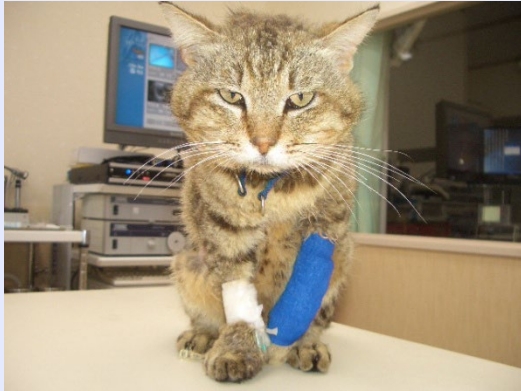
# 当院における腹腔鏡下腎臓生検術

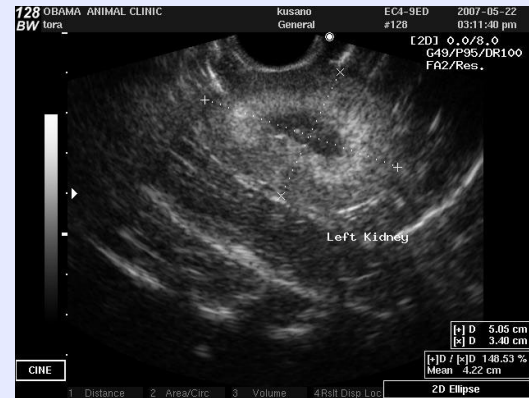
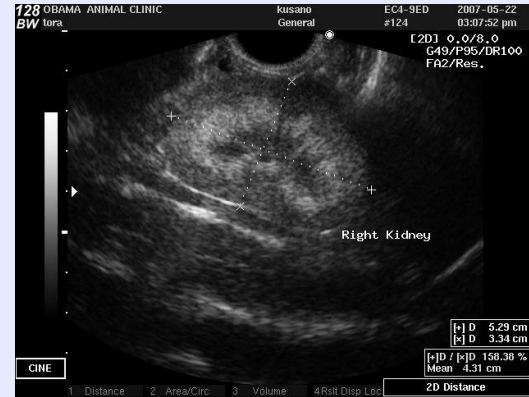
# 当院における腹腔鏡下 腎臓生検

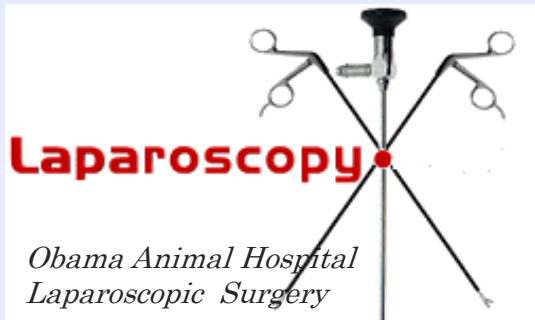


雄猫 3kg 年齢不明 FIV(+) 耳ダニ(+)

初診時:体温:35℃ 起立不能 左前肢化膿巣  
腎機能低下が著しく、腎生検にて病理組織診断を  
実施



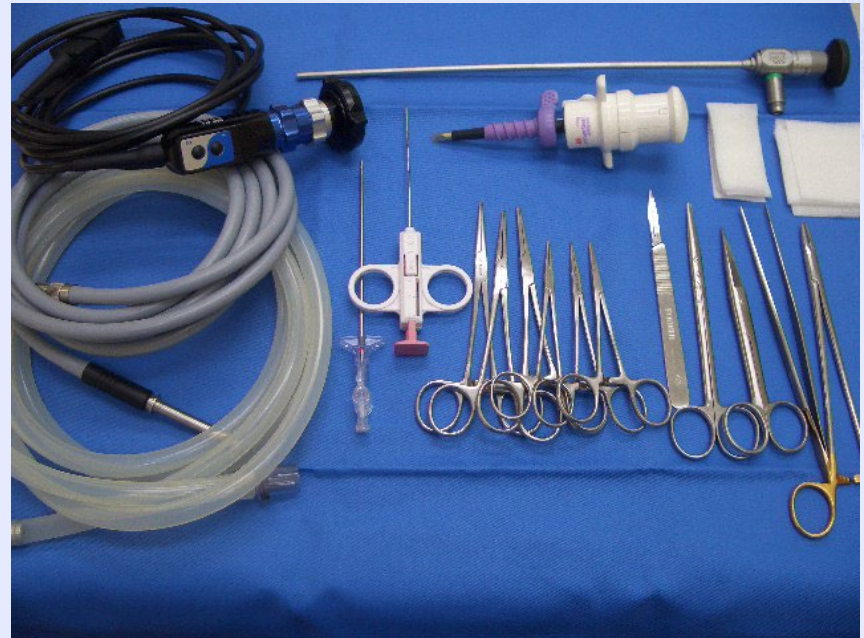
超音波所見:腎盂腎炎の疑い



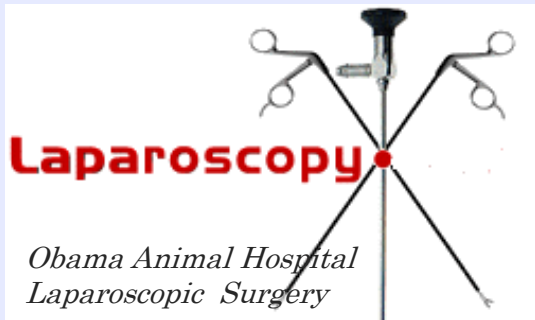
# 当院における腹腔鏡下 腎生検の器具

## 腎生検の使用器具

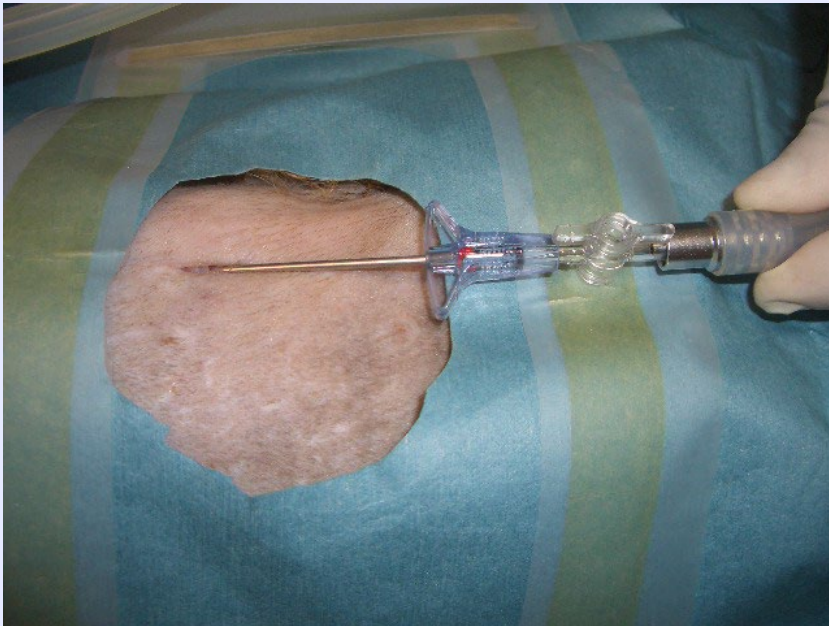- ・気腹針
- ・5mmスコープ
- ・5mmトロカー
- ・18G 生検針
- ・一般外科器具



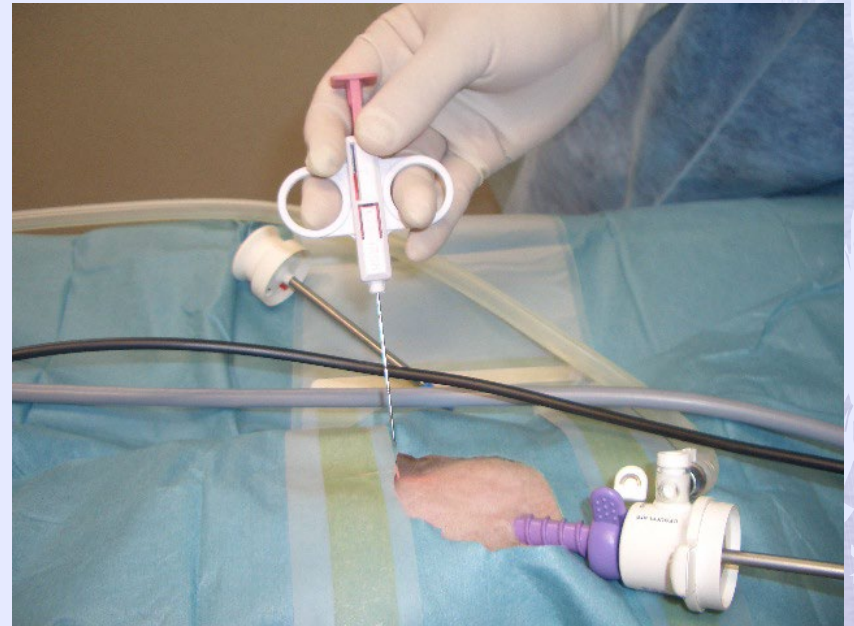
腹腔鏡下腎生検の使用器具



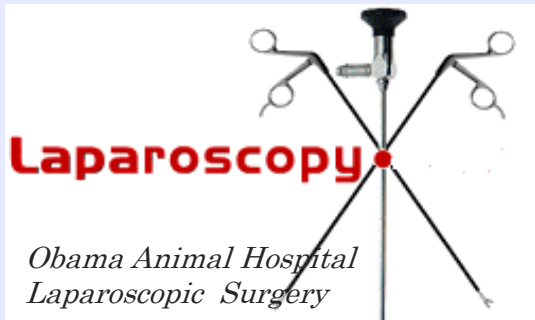
# 当院の腹腔鏡下腎生検 の様子



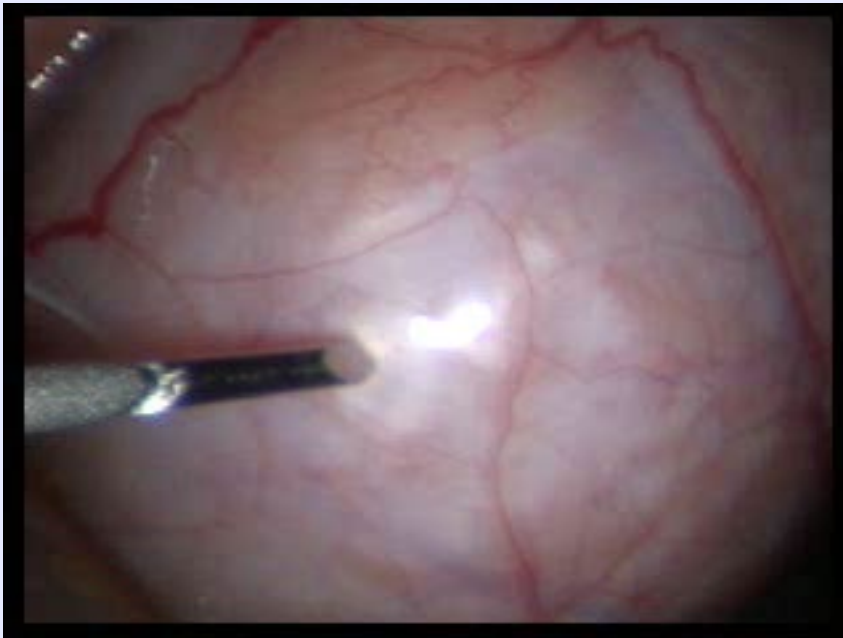
気腹針の挿入後に炭酸ガスを送気



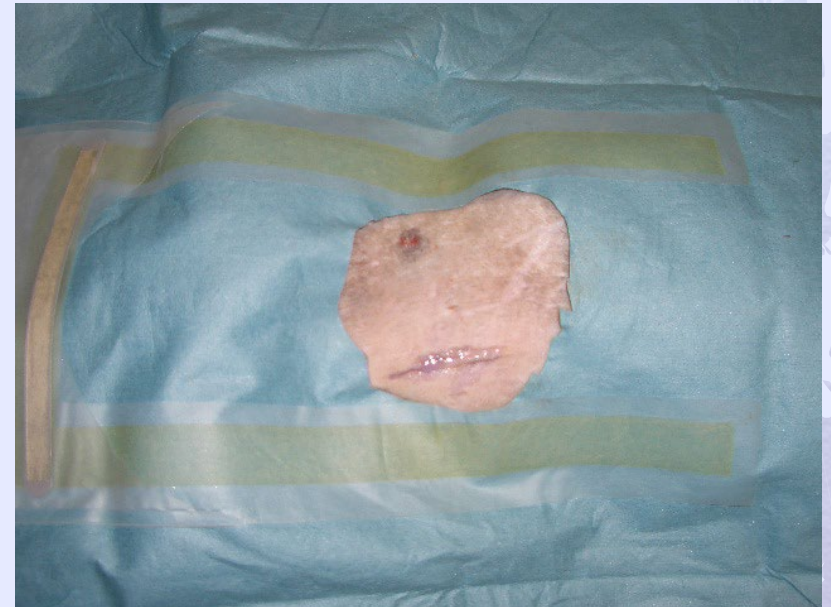腹腔鏡下で生検針を刺入



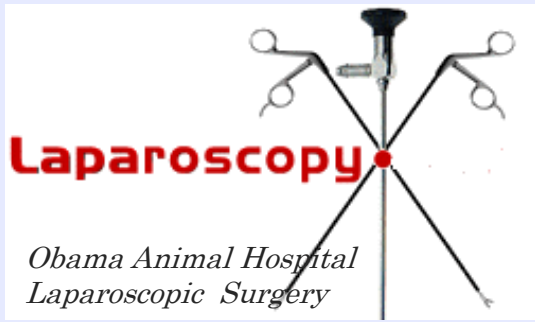
# 当院における腹腔鏡下 腎臓生検



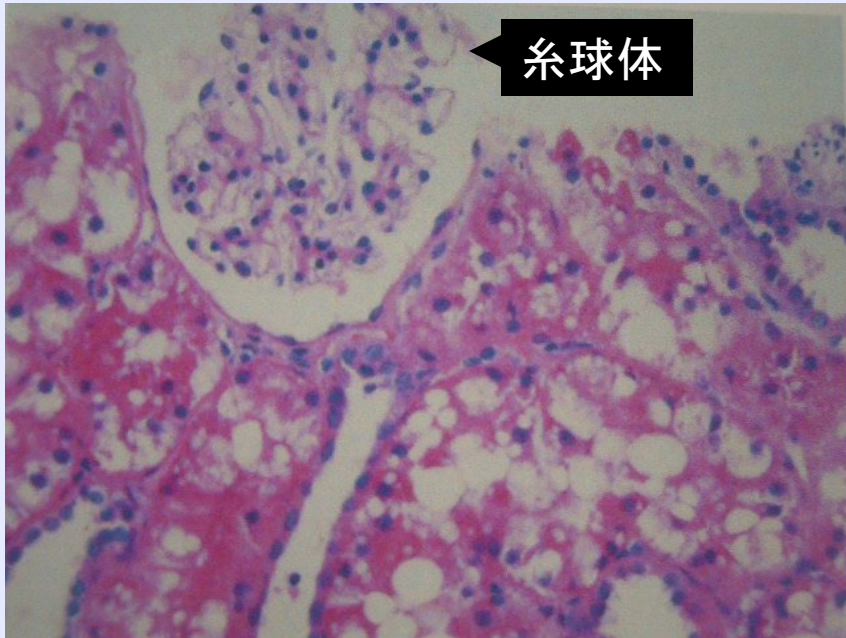
腎臓生検の腹腔鏡画像



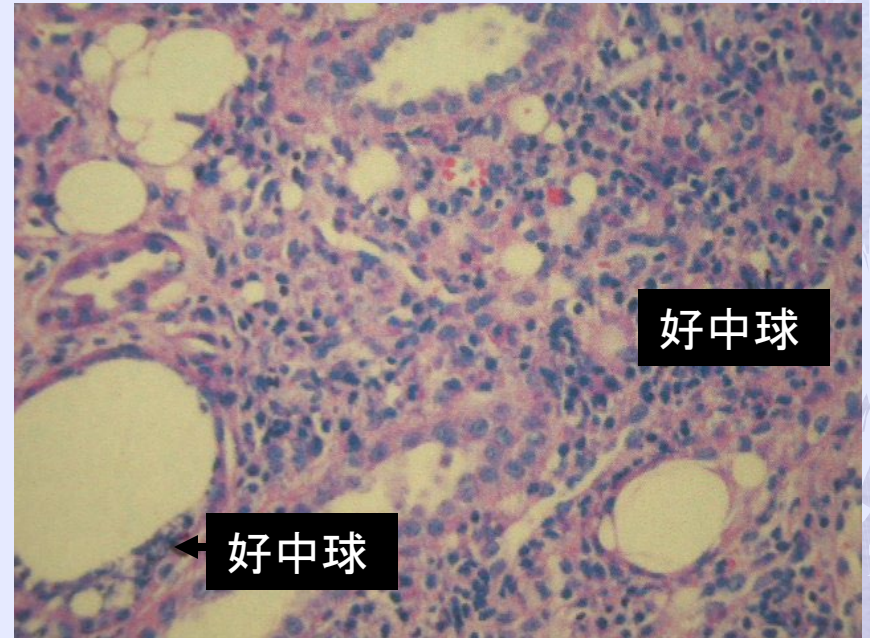
腹腔鏡下腎臓生検の術後術創



# 生檢腎臟病理組織



腎皮質病理組織像



腎髓質病理組織像